

Biology

Heart हृदय

हृदय की क्रियाविधि को जानने के लिए 2 जांच करायी जाती हैं।

ECo

ECG ^{Imp.}

- Echocardiogram
इकोकार्डियोग्राम
- ये हमारे दिल की आन्तरिक संरचना के बारे में बताते हैं।
Structure internal

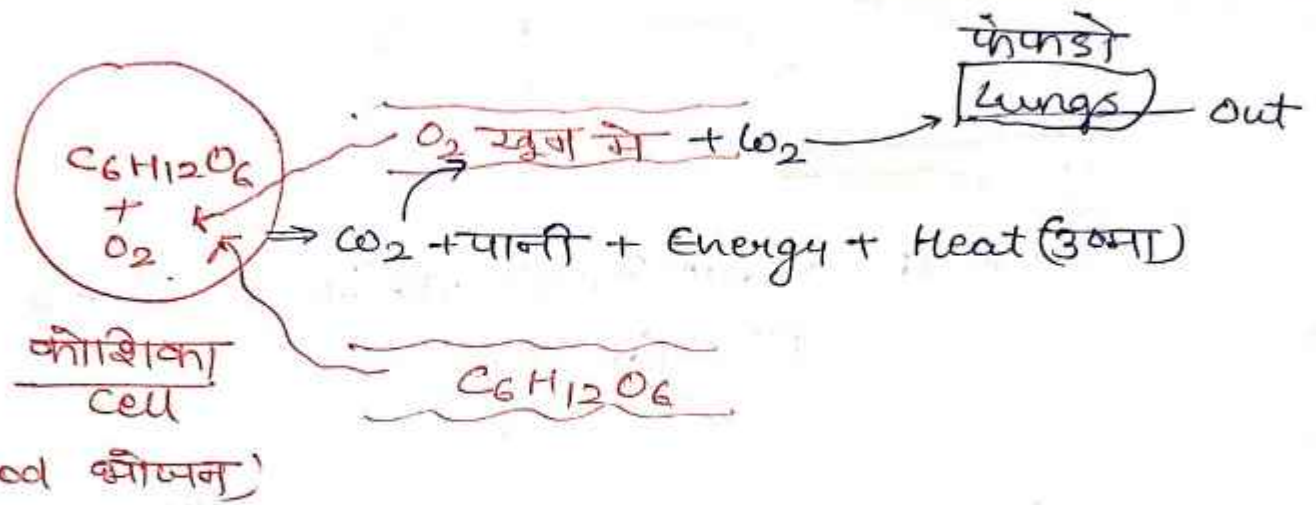
- Electrocardiogram
इलेक्ट्रोकार्डियोग्राम
- हृदय की धड़कन की जांच के लिए कराया जाता है।
Heart Beat measure

Respiratory System
श्वसन तंत्र

Respiration श्वसन → आक्सीजन की उपस्थिति में ग्लूकोज का जलना व CO_2 , जल और ऊर्जा उत्पन्न करना
Burning of Glucose in the presence of O_2 / out CO_2 , Water & energy.

Breathing सांस लेना → सांस लेना व छोड़ना
Breathing

ROJGAR WITH ANKIT



⇒ Glucose को कोशिकीय ईंधन (cell fuel) कहा जाता है।

⇒ श्वसन (Respiration) उष्माक्षेपी अभिक्रिया है।
Exothermic Reaction

⇒ श्वसन की क्रिया में रासायनिक ऊर्जा →
उष्मीय ऊर्जा में परिवर्तित होती है।

chemical energy → heat energy conversion

⇒ श्वसन तंत्र का मुख्य अंग फेफड़े हैं।
main respiratory organ (Lungs)

ROJGAR WITH ANKIT

Lungs फेफड़े

- फेफड़ों के अध्ययन को पुल्मनोलॉजी कहा जाता है।
Study of Lungs Pulmanology
- फेफड़ों का वजन 1.3-1.4 kg का होता है।
weight
- फेफड़ों का रंग गुलाबी होता है।
colour of lungs (Pink)

फेफड़ों के रंगों से सम्बन्धित बीमारियाँ -

- White Lungs Disease → कपास की फैक्ट्री या सफेद फेफड़ा रोग → कागज की फैक्ट्री में काम करते हैं जब सफेद फेफड़ा रोग होता है।
cotton factory or paper factory
- Black Lung Disease → कोयला फैक्ट्री coal काला फेफड़ा रोग → factory में काम करने वाले में काला फेफड़ा रोग होता है।
- तम्बाकू का सेवन करने से (tobacco) फेफड़ा का कैंसर हो जाता है क्योंकि तम्बाकू में लिब नाम का chemical पाया जाता है जिसकी वजह से फेफड़ों में कैंसर हो जाता है।
- तम्बाकू में Nicotinic Acid (निकोटीनिक अम्ल) पाया जाता है।

श्वसन मार्ग Respiratory tract का क्रम

Nose नाक

Nasal chamber

नासा छिद्र

⇒ Pharynx ग्रासनी

Larynx - कंठ

Trachea श्वसन नली

Lungs फेफड़े

यहाँ पर ओष्पन नालिका व श्वसन नलिका मिलती हैं।
Joints oesophagus & trachea

→ आवाज यहीं से निकाली जाती है क्योंकि यहाँ पर कार्टिलेज cartilage होता है।

• फेफड़े को घेरने वाली झिल्ली L पुरल झिल्ली (pleural membrane) होती है।

• Left Lung में cardiac notch हृदय खांच पायी जाती है।

↓
दिल को झुकोने के लिए जगह चाहिए उसे ही cardiac notch कहते हैं।

• Larynx कंठ ⇒ Boys लड़को में

Addom's Apple पायी जाती है।

फेफड़ों की संरचना
Structure of Lungs

